Aus der Prosektur des Krankenhauses München r. d. Isar.
Privatdozent Dr. Oberndorfer.

Ueber seltenere Formen der Rachen- und Kehlkopflues.

(Mit 1 Tafel.)

Inaugural-Dissertation

zur

Erlangung der Doktorwürde

der

hohen medizinischen Fakultät

der

Kgl. Bayer. Ludwig-Maximilians-Universität zu München

vorgelegt von

Czeslaus Ganowicz,
aus Gostyn, Prov. Posen.

München 1909.
Kgl. Hofbuchdruckerei Kastner & Callwey.

Digitized by the Internet Archive
in 2026

https://archive.org/details/IA41548314_0037

Fall I.

Fall II.

Aus der Prosektur des Krankenhauses München r. d. Isar.
Privatdozent Dr. Oberndorfer.

Ueber seltenere Formen der Rachen- und Kehlkopflues.

(Mit 1 Tafel.)

Inaugural-Dissertation

zur

Erlangung der Doktorwürde

der

hohen medizinischen Fakultät

der

Kgl. Bayer. Ludwig-Maximilians-Universität zu München

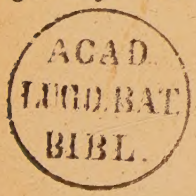

vorgelegt von

Czeslaus Ganowicz,
aus Gostyn, Prov. Posen.

München 1909.
Kgl. Hofbuchdruckerei Kastner & Callwey.

Gedruckt mit Genehmigung der medizinischen Fakultät der Universität München.

Nase, Mund-Rachenhöhle, Kehlkopf und Luftröhren sind häufig Sitz syphilitischer Erkrankungen in der Sekundär- und Tertiärperiode der Lues.

Etwa sechs Wochen nach dem Erscheinen des Primäraffektes können bereits die sogenannten sekundärsyphilitischen Veränderungen auftreten, so Reizerscheinungen der Kehlkopfschleimhaut, eitrige und trockene Katarrhe, die sich von Katarrhen auf gewöhnlicher Grundlage zumeist nicht unterscheiden lassen. Erytheme und Papeln, die sich in der Mund-Rachenhöhle, im Larynx, in der Trachea lokalisieren können. Die gummösen Formen, die zum tertiären Stadium der Syphilis gezählt werden, können sich ebenfalls in den obengenannten Teilen entwickeln, zeigen aber gewisse Prädilektionsstellen, so in der Mundhöhle die Zunge, den harten Gaumen und den weichen, an dem sie gefährlich werden können, weil sie die Kreuzungsstelle der Atmungs- und Verdauungsorgane betreffen, die Gummata fast immer ulcerieren, zum Phagedaenismus neigen und demzufolge Destruktionen und Difformitäten, selbst unvorhergesehen und jäh den Tod durch Blutung herbeiführen können (J. Neumann: Syphilis). Dagegen kommen Gummata des Pharynx, die dann meist an den drüsenreicheren Partien, an der hinteren Wand, der Rachentonsille sich lokalisieren, nicht häufig vor, und

Gummata des Larynx gehören sowohl intra vitam als auch bei den Leichensektionen zu den grössten Seltenheiten (G. Lewin: Kritische Beiträge zur Path. und Therap. der Larynxsyphilis). Was die Papeln anbelangt, so können sie nach Ernst Finger überall vorkommen; sie entwickeln sich zunächst als umschriebene, wenig elevierte Infiltrate, über denen das Epithel verdickt und weisslich verfärbt ist und teilweise oder gänzlich abgestossen werden kann. Durch Zerfall der umschriebenen Infiltrate können oberflächliche Ulcerationen entstehen, die sich als flache Geschwüre zuweilen mit unterminiertem Rande, eitrig belegtem Grunde darstellen. Gehen solche Ulcerationen aus Gummen hervor, so zeichnen sie sich durch die Tiefe ihres Zerfalles, die viel bedeutenderen Tendenzen zur Destruktion vor den mehr flachen sekundären aus. Sie lokalisieren sich am liebsten an der Epiglottis, den wahren und falschen Stimmbändern, sind selten von bedeutenden Oedemen begleitet und bedingen je nach dem Sitze Heiserkeit bis zur Aphonie und Atembeschwerden, eventuell Erstickungsgefahr. Die Vernarbung derselben bringt die verschiedensten Uebelstände mit sich, wie Fixation der Epiglottis, der Stimmbänder, Verwachsungen eines Teiles derselben, Stenose. Als Teilerscheinung der syphilitischen Affektionen ist noch die Perichondritis der Larynxknorpel zu erwähnen, die zur Nekrose der Knorpel und nach Verheilung zu dauernden Missgestaltungen, narbigen Verziehungen des Kehlkopfes führen, und wie in dem von J. Neumann zitierten Falle Türcks (Syphilis, S. 483) durch die ungewöhnliche Ausbreitung den Tod zur Folge haben kann.

Ich führe nun zwei Fälle von luetischen Rachen-Kehlkopferkrankungen an, die mit dem oben Gesagten in mancher Beziehung stehen. In dem einen Falle kam es durch Steckenbleiben von Speisebrocken in der Stenose des durch Narben stark verunstalteten Kehlkopfes zum tödlichen Ausgang; in dem anderen hat das unaufhaltsame Umsichgreifen des syphilitischen Prozesses (Lues maligna) schliesslich durch Erschöpfung zum Tode geführt.

Fall I.

Die Maurersehefrau E. K., 39 Jahre alt, soll nach Angabe ihres Mannes vor ca. 15 Jahren wegen Halsschmerzen in ärztlicher Behandlung gewesen sein. Der Arzt habe ihr Jodkali verordnet, von dem sie seit jener Zeit jährlich zwei Flaschen zu sich genommen. Es waren die ganze Zeit hindurch keine Schluckbeschwerden vorhanden, auch keine Stimmstörungen. E. K. war Obstverkäuferin und konnte lauf ihre Ware ausrufen, nach Angabe des Mannes auch schön singen; sie soll immer hastig gegessen haben, was wohl auch der Grund dafür war, dass sie am 28. VI. 1909 beim Essen saurer Leber plötzlich erstickte.

Sektionsbefund I (Sektionsjournal 380/09): Eine kleine, kräftig gebaute, weibliche Leiche mit leichter Cyanose des Gesichtes, namentlich auf der rechten Seite. Totenstarre und reichliche Totenflecken. Das subkutane Fett kräftig entwickelt. Muskulatur braunrot, feucht, kräftig. Zwerchfellstand rechts: unterer Rand der fünften, links: unterer Rand der sechsten Rippe. Das grosse Netz fettarm, herabgeschlagen. Der Darm leicht gebläht. Im kleinen Becken ein paar Tropfen seröser Flüssigkeit. Die Leber überragt zwei-

fingerbreit den Rippenbogen; die beiderseits stark geblähten Lungen berühren sich in der Medianlinie. — Der Herzbeutel liegt dreimarkstückgross vor und enthält einen Esslöffel klarer, seröser Flüssigkeit; beide Lungen hinten unten leicht adhärent, die Pleurahöhlen leer. Die innere Untersuchung weist folgenden Befund auf: Der ganze Zungengrund, beide Tonsillen, die Uvula und der weiche Gaumen sind in ein derbes, weissliches Narbengewebe umgewandelt. Die Rachenöffnung ist ungefähr erbsengross; sie sowohl, wie der Kehlkopfeingang durch bräunliche, weiche Massen, die fest eingeklemmt sind, versperrt. Durch die beschriebenen Narbenzüge erhält der ganze Schlundeingang ein höckeriges, unregelmässiges, kraterförmiges Aussehen; links reicht ein derber, bleistiftdicker Narbenzug bis direkt an den Kehlkopfeingang heran, und schafft dadurch eine sehr tiefe Krypte. Die Uvula ist in ein erbsengrosses, unregelmässiges Gebilde umgewandelt, die Gaumenbögen nicht mehr zu erkennen. Bei Eröffnung des Nasen-Rachenraumes von hinten erweist sich der Eingang zu den Choanen durch das bis hierher reichende Narbengewebe ebenfalls ziemlich beträchtlich verengt. Bei Eröffnung des Kehlkopfes von der Trachea her zeigt sich der obere und besonders der rechte Teil der Epiglottis vollständig zerstört, der linke Rest derselben stark nach links verzogen, hochgradig polypös verdickt und so geschwulstförmig in den Kehlkopfeingang hineinragend; die Stimmbänder sind intakt. In den Kehlkopf ragt ein Teil der in der Rachenstenose eingeklemmten bräunlichen Massen hinein. — Dem Herzbeutel liegt ein fünfmarkstückgrosser Thymusrest auf. — Das Herz ist nicht

vergrössert, schlaff, Fett gut entwickelt; das rechte Herz weist blassrötliche, gehörig dicke Muskulatur auf, die Klappen sind intakt; das linke Herz: rotbraune Muskulatur, auf Flachschnitt keine Einlagerungen, Klappen wie rechts intakt; die Aorta nur ganz gering gefleckt, ohne Geschwüre, ohne Rillenbildung, die Coronargefässe ohne Einlagerungen. Die linke Lunge hat entsprechend den Verwachsungen geringe, bindegewebige Auflagerungen, der Oberlappen zeigt auf dem Schnitt reichlichen Saft-, Blut- und Luftgehalt; der Unterlappen ist ebenfalls blut- und saftreich, mit etwas reduziertem Luftgehalt. In den grossen Bronchen ähnliche, bräunliche Massen, wie die im Kehlkopfeingang. Die rechte Lunge ist über das Durchschnittsgewicht schwer, die Pleura mit geringen Auflagerungen. Der Ober- und Mittellappen wie links, der untere sehr blut- und saftreich, mit zwischen dunklen Partieen zerstreuten, wie gekörnt aussehenden, hellroten Stellen. Die Bronchialschleimhaut gerötet, die Lungengefässe ohne Veränderungen. Die Milz mit der Umgebung leicht verwachsen, gehörig gross, mit leicht gerunzelter Kapsel; der Schnitt erscheint blutrot, von mässigem Blutgehalt, mit nicht abstreifbarer Pulpa. — Die Leber ist mit der Umgebung ziemlich fest verwachsen, gross und schwer; auf dem Schnitt von blaugrauer Farbe, verwaschener Zeichnung, gehöriger Konsistenz und reichlichem Blutgehalt. Die Gallenblase mit ockergelber Galle gefüllt, ohne Veränderungen. — Aorta abdominalis, Magen, Darmtraktus, Pankreas, Nebennieren, Ureteren, Harnblase, Vagina ohne pathologische Veränderung; das Mesenterium weist derbe, leicht vergrösserte Drüsen auf, sonst auch ohne Befund. — Die

rechte Niere, deren Fettkapsel spärlich entwickelt ist, hat eine leicht abziehbare Fibrosa und glatte, blassrötliche Oberfläche; auf dem Schnitt erweist sie sich gehörig gezeichnet und von gehöriger Konsistenz; die linke ist etwas blutreicher wie die rechte, sonst ohne Befund. — Im Uterus findet sich im unteren Teile desselben ein in die Cervix hineinragender, gestielter Polyp; die Schleimhaut ist gerötet und mit etwas blutigem Schleim bedeckt; unter der Serosa des Uterus ein pflaumengrosser, weisslicher Muskelknoten; im linken Ovarium eine über erbsengrosse, mit bräunlichem Inhalt gefüllte Cyste, in dem rechten ein ziemlich frisches Corpus haemorrhagicum; die Tuben ziemlich stark erweitert, mit blutig-seröser Flüssigkeit gefüllt. — Schädeldach, Basis, Gefässe, Sinus, Gehirn ohne Veränderungen. Die mikroskopische Untersuchung der in den grossen Bronchen vorgefundenen braunen Massen ergab, dass es sich ebenso wie im Larynxeingang, um Leberstückchen handelte.

Die anatomische Diagnose lautete: Erstickung infolge eines durch einen Speisepfropf hervorgerufenen vollständigen Verschluss des Rachens und Kehlkopfeingangs bei hochgradiger luetischer Narbenstenose des Schlundringes; Stauungslungen, Lungenödem, Cyanose des Gesichts. Stauungsleber, -milz, -nieren. Uterusmyom. Doppelseitige Hämatosalpinx, beiderseitige Ovarialcysten.

Fall II

ist der 37 Jahre alte Maurer A. D. Nach der Krankengeschichte der Münchner laryngologischen Poliklinik hatte Patient am 4. III. 08 die Poliklinik aufgesucht, in der Anamnese angegeben, dass er vor ca.

20 Jahren einen Schanker bekommen hätte und derselbe nur kurze Zeit behandelt worden wäre; Seit Oktober 1907 hätte er Schluckbeschwerden und Heiserkeit der Stimme verspürt, welche Beschwerden sich allmählich gesteigert hätten. Laryngoskopisch war es schon damals nicht möglich, in die Glottis hineinzusehen; beide Tonsillen waren zerfallen und speckig belegt, am Zungengrunde waren Ulcerationen vorhanden, ebenso im Recessus piriformis; als auf Behandlung mit Jodkali keine Besserung eintrat, wurde eine Probeexcision am Zungengrunde gemacht, die aber ausser diffusem Granulationsgewebe mit zahlreichen Gefässsprossen nichts charakteristisches ergab; bei dem Patienten wurde eine maligne Neubildung vermutet, und derselbe Mitte Juli 1908 ins Krankenhaus zur eventuellen Operation gewiesen. Die Krankengeschichte schildert Patienten als einen blassen, mageren Mann mit heiserer Sprache. — Eine frühere Infektion wird zugestanden. An den Brust- und Bauchorganen ist nichts Pathologisches zu sehen; an der linken Halsseite vor dem Sterneocleidomastoideus ist eine faustgrosse, massige, durckempfindliche Geschwulst vorhanden, über der sich die nicht weiter veränderte Haut verschieben lässt; man fühlt deutlich, dass die Geschwulst aus einzelnen kleinen, zusammengebackenen Tumoren besteht; auch an der rechten Halsseite befinden sich zwei haselnussgrosse, verschiebliche Geschwülste; es besteht beim Patienten ein ziemlich beträchtlicher Speichelfluss und häufiger Hustenreiz, wobei mässige Mengen schleimig-eitrigen Sekretes produziert werden. Im Rachen sieht man die linke Seite mässig geschwollen, den vorderen Gaumenbogen stark, den hinteren mässig gerötet, die

linke Tonsille in ein fast talergrosses Geschwür verwandelt, dessen Ränder, scharf überhängend, an manchen Stellen ausgefressen aussehen, und deren Grund aus nekrotischen, filzigen Massen besteht; letztere sitzen fest und können mit Pinzette und Schere nicht entfernt werden. Das Geschwür ist nicht sehr empfindlich, gibt aber doch zu Schluckbeschwerden Veranlassung, so dass dem Patienten die Aufnahme fester Nahrungsmittel grosse Mühe macht. Auch die rechte Tonsille weist ein kleineres, oberflächlicheres, dem linken ähnlich geartetes Geschwür auf. Die Haut des übrigen Körpers, die Genital- und Aftergegend sind frei von Exanthemen, Papeln usw., auch finden sich keine weiteren Drüsenschwellungen und keine Knochennarben. Was die Ansteckung anbetrifft, gibt Patient dasselbe wie in der Piliklinik an, dass er damals nur sehr kurze Zeit behandelt worden sei. Die Diagnose lautet: Tertiäre Lues mit gummöser Entzündung beider Mandeln und der zugehörigen regionären Drüsen. — Eine vierwöchentliche Behandlung mit 10% Jodipineinspritzungen bewirkt eine erhebliche Besserung, so dass Patient gegen Anraten des Arztes das Krankenhaus verlässt. — Nach weiteren fünf Wochen erscheint er aber wieder mit neuen, schwereren Symptomen; es zeigt sich, dass nicht nur die linke Tonsille in ein tiefes, mit nekrotischen, schmierigen Massen besetztes Ulcus zerfallen, sondern auch der vordere Gaumenbogen bis zum Zungengrunde in die Geschwürsfläche einbezogen ist. Patient produziert massenhaft Sekret, weist Zunahme der Heiserkeit und den früheren Grad der Schluckbeschwerden auf; das Drüsenpacket am Halse ist eher noch grösser als bei der vorigen Aufnahme. Das Geschwür auf der rech-

ten Mandel nimmt nun die ganze Fläche der Tonsille ein und zeigt die Neigung, auf die beiden rechten Gaumenbögen überzugreifen; mittlerweile hat Patient um 10 Pfund abgenommen, ist nur noch imstande, Flüssiges und Breiiges zu schlucken. Die sofort eingeleitete, durch drei Wochen fortgesetzte und möglichst verstärkte Therapie mit Jodipin lässt einen Erfolg vermissen. Das Geschwür vergrössert sich excentrisch und in die Tiefe; allmählich schmilzt der vordere Gaumenbogen ein, auch auf den Zungengrund greift es mehr und mehr über, ohne dass man wahrnehmen kann, dass dem eitrigen Zerfall jeweils gummöse Infiltration der betreffenden Partieen vorausschritt. Das Drüsenpaket an der linken Halsseite nimmt an Grösse, Härte und Druckempfindlichkeit zu, weist aber nirgends Fluktuation respektive Einschmelzung auf. Auch an der rechten Halsseite, gegen die Mittellinie zu, treten beträchtliche Drüsenschwellungen auf, die bald zu einer Infiltration des umgebenden Bindegewebes Anlass geben. Es wird nun eine Quecksilbertherapie eingeleitet, zu gleicher Zeit Jodipin weitergegeben. Patient muss einen Quecksilberschurz tragen, ausserdem erhält er Mundspülungen; die Geschwürsfläche wird mit konzentrierter hypermangansaurer Kalilösung getupft; darauf tritt vorübergehender Stillstand ein und bald danach rasches Weiterschreiten der Zerfallserscheinungen. Es kommt zur Einschmelzung des linken vorderen Gaumenbogens von der Uvula bis zum Zungengrunde, ebenso zur Einschmelzung des linken unteren Gaumenbogens; dann greift der Prozess auf die linke hintere Rachenwand über mit gleichzeitiger Vertiefung des luetischen Geschwüres rechts. Die Infiltra-

tion am Halse nimmt immer mehr zu, so dass die ganze vordere Halspartie in eine dicke, infiltrierte Platte umgewandelt ist; Patient kann nur mühsam den Kopf bewegen, kaum beugen, beginnt über Atemnot zu klagen und hat hie und da nachts Stickanfälle, klagt auch über Taubheit auf dem linken Ohr und Zunahme der Schluckbeschwerden. Die Atemnot wird mit Eiskravatte und Eisstückchen per os bekämpft und bringt eine gewisse Erleichterung. Gegen den Speichelfluss und den nunmehr sich einstellenden Foetor ex ore macht Patient Terpentininhalationen; ausserdem bekommt er noch Sublimatpillen, die bald durch Injektionen von Hydrargyrum salicylicum ersetzt werden. Trotzdem mit Jodipin und Quecksilber die Grenze der erlaubten Maximaldosis überschritten ist, trotz einer dreiwöchentlichen Kur mit Zittmannschem Dekokt wird der Zustand des Patienten schlechter. Das Körpergewicht sinkt auf 45 kg, die Anämie nimmt zu, leichte Cyanose stellt sich ein dadurch, dass das Atmen Schwierigkeiten bereitet. Patient muss wegen der qualvollen Nächte grosse Dosen Morphium erhalten; die Sekretion von Speichel und Eiter nimmt ungemein zu. Patient ist so elend, dass er das Bett nicht mehr verlassen kann, mit fast unverständlicher Sprache über Schmerzen in den stark gewachsenen Drüsenpaketen am Halse klagt und kaum noch etwas Flüssiges zu sich nehmen kann, ohne sich zu verschlucken. Die luetischen Geschwüre im Rachen nehmen sämtliche Rachenbögen, Tonsillen und den Zungengrund ein. In der Umgebung des Patienten kann niemand wegen des fötiden Geruches verweilen. Wegen der vollständigen Unmöglichkeit im Schlucken wird anfangs Oktober eine Gastrostomie gemacht, um

den Patienten ernähren zu können; trotzdem tritt etwa acht Tage später der Tod an Erschöpfung ein (13. X. 08).

Sektionsbefund II (P.-S. 67/08): Umwandlung des Zungengrundes, des Nasen-Rachenraumes, des weichen Gaumens in eine schmierige, graubraune, stark stinkende, gangränöse Masse mit vollständiger Zerstörung der Epiglottis; das Os hyoideum liegt am Grunde der Nekrosemassen, seines Periostes entblösst, frei. Der Zerfall ist bis zu den falschen Stimmbändern vorgedrungen, die an sie angrenzende, noch erhaltene Schleimhaut ist eitrig infiltriert, in die Trachea hinein stark gerötet; die Choanenwände beiderseits zerstört. Links hat der Prozess auf den Boden der Nase übergegriffen. Rechts ist der Nasenboden intakt, abgesehen von dem Fehlen des vollständig zerstörten weichen Gaumens. Die Schädelbasis, die Nebenhöhlen, ebenso der Halsteil der Wirbelsäule sind intakt, ebenso die Schilddrüse. Was den übrigen Befund anbelangt, so sind die Lungen beiderseits gross und schwer, von zahlreichen miteinander konfluierenden bronchopneumonischen Herden von eitriggelber Farbe durchsetzt. Rechts zeigen mehrere dieser Herde beginnende Einschmelzung; die Bronchen sind stark gerötet, mit eitrigem Belage bedeckt. Das Herz ist klein, Muskulatur blassgelb, brüchig; die Aorta thoracica zeigt bis zum Abgange der grossen Abdominalgefässe Erweiterung des Lumens mit Verdickung und schwieliger Veränderung der Wand; Ulcerationen und Kalkeinlagerungen fehlen; die Aorta abdominalis zeigt glatte Innenfläche. Die Milz etwas vergrössert, weicher als gewöhnlich, von deutlicher Zeichnung; die Leber etwas vergrössert, sonst ohne

Befund. Der Magen zeigt an der Grenze von Pylorus und Fundus Fixation an die vordere Bauchwand mit Eröffnung des Magens an dieser Stelle in eine dieser entsprechende Hautwunde; die Vereinigung von Magen und Haut ist vollständig, ohne Reaktion in der Umgebung. Der Darm ohne besonderen Befund. Die rechte Niere fehlt vollständig; die rechte Nebenniere ist an normaler Stelle; die rechte Arteria renalis fehlt. Die linke Niere ist doppelt so gross wie gewöhnlich, das Nierenbecken ohne pathologischen Befund; auf dem Schnitt quillt die Nierenrinde stark über, ist gelb, das ganze Organ blutarm. An Gehirn und Schädel nichts Pathologisches vorhanden.

Die anatomische Diagnose lautet: Ausgedehnte gummöse, gangränöse Zerstörung des Zungengrundes, des Pharynx und Nasen-Rachenraumes, sowie des Larynxeinganges und oberen Larynx (mit Freilegung des Os hyoideum). Eitrige Bronchopneumonie beider Lungen mit beginnender Gangränbildung. — Aortitis thoracica luetica. — Milztumor. — Fehlen der rechten und kompensatorische Hypertrophie der linken Niere mit parenchymatöser Nephritis. — Herzatrophie. — Gastrostomie.

Ich will von den Erkrankungen der anderen Organe, die in den beiden angeführten Fällen vorliegen, und die als direkte Folge der Syphilis, wie im II. Falle die Aortitis thoracica luetica, oder als indirekte Folge, durch Aspiration jauchiger Massen, wie im II. Falle die eitrige, in Gangrän übergehende Bronchopneumonie, aufzufassen sind, absehen, sondern auf die Symptomatologie der Kehlkopflues zuerst eingehen. Was diese anbelangt, so ist der Verlauf im Infiltrationsstadium von trügerischer Langsamkeit; da

er zumeist beschwerdefrei verläuft, pflegen die Patienten erst dann den Arzt aufzusuchen, wenn sie stärkere Beschwerden, etwa beim Schlucken, verspüren, in welcher Zeit der Zerfall bereits eingesetzt hat; das syphilitische Infiltrat kann, was nicht häufig vorkommt, in der Mukosa allein sitzen, und dann zu oberflächlichen Geschwüren führen, um mit flacher Narbe zu verheilen, oder es betrifft in der Mehrzahl der Fälle die Mukosa und Submukosa, oft die Muskeln und das Perichondrium, wie in unserem ersten Falle, und führt dann zu tiefen Geschwüren, um mit Zurücklassung schwerer Narben zu heilen. Beim I. Fall hatte sich der Prozess 15 Jahre lang hingezogen, so dass wir an der Erkrankungsstelle den ganzen Zungengrund, die Tonsillen, die Uvula und den weichen Gaumen in ein derbes, weissliches Narbengewebe umgewandelt und die Rachenöffnung etwa nur für einen Bleistift durchgängig fanden. Die Zerstörung schritt immer weiter vor, die einen Partien fielen dem Zerfall anheim, andere heilten unter derben, deformierenden Narbenbildungen. Dass trotz der starken Zerstörung der Epiglottis, deren oberer und rechter Teil vollständig zerfressen, der linke Rest dagegen stark nach links verzogen und polypös verdickt war, so lange Zeit keine Aspiration von Speisen oder Flüssigkeiten erfolgt war, lässt sich daraus erklären, dass die Gefahr des Fehlschluckens bei Epiglottisverlust keine so grosse ist, wie man annehmen sollte, da bei fehlender Epiglottis beim Schlingakt die Zungenwurzel sich so fest über den Kehlkopfeingang legt, dass keine Flüssigkeiten in den Kehlkopf eindringen können (Herrmann: Lehrbuch der Physiologie, 1900). Grünwald führt in seinen „Kehlkopfkrankheiten" ein

17jähriges Mädchen an, das im Kehlkopfe eine sich über mehr als die Hälfte des Kehldeckels erstreckende Zerstörung aufwies; von demselben existierte eigentlich nur noch die vordere, basale Hälfte, die auch noch einen tiefen, medialen Einschnitt und mehrere Einkerbungen auf der linken Seite zeigte (Residuen syphilitischer Geschwüre). Patientin hatte deswegen gar keine Beschwerden. — Es war nicht möglich, beim ersten Falle zu ermitteln, ob E. K. sich nach der Ansteckung einer gründlichen Kur unterzogen hatte, oder ob sie erst beim Erscheinen der Kehlkopfbeschwerden den Arzt konsultiert hatte; ihr Mann weiss nur letzteres zu berichten; es scheinen die Fälle von tertiärer Kehlkopfsyphilis, die im Primär- und Sekundärstadium gar nicht oder nur sehr kurze Zeit therapeutisch behandelt worden sind, besonders schwere Erkrankungen aufzuweisen. So auch bei dem angeführten II. Falle, wo Patient vor Jahren einen Schanker bekommen hatte, der nur kurze Zeit behandelt worden ist. Im März 1908 kam er in die Poliklinik wegen Schluckbeschwerden und Heiserkeit, die er bereits Oktober 1907 verspürt hätte; die mikroskopische Untersuchung konnte weder Tuberkeln noch eine maligne Neubildung feststellen, sprach vielmehr für Syphilis; da trotz Jodkali keine Besserung eintrat, wurde er ins Krankenhaus zur etwaigen Operation gewiesen. Daselbst wurde nach einer vierwöchentlichen Behandlung mit 10% Jodipineinspritzungen eine erhebliche Besserung erzielt und so die Diagnose ex juvantibus gestellt. Die Schwierigkeiten der Differentialdiagnose in solchen Fällen sind sehr gross, oft gar nicht zu überwinden; erst die längere Beobachtung und die Reaktion auf spezifische

Therapie geben darüber Aufschluss. In neuester Zeit hat die Wassermann'sche Probe uns ein gutes diagnostisches Hilfsmittel an die Hand gegeben, das viel zur Klärung mancher dunkler Krankheitszustände, namentlich bei Leugnung der luetischen Infektion, beitragen kann. — Tuberkulöse und syphilitische Geschwüre sind manchmal gar nicht zu unterscheiden, wie der von Gottstein in seinem Buche über Syphilis angegebene Fall beweist, wo der Kranke, vor mehreren Jahren infiziert, seit einem halben Jahre an Heiserkeit, Schlingbeschwerden und einem Husten litt, der ihn Tag und Nacht quälte und, trotzdem er zweimal die Schmierkur durchgemacht und Jodkali gebraucht hatte, das Leiden nicht gewichen war. Trotz Narkotica war der Husten und der Schmerz in aller Stärke vorhanden; die Untersuchung ergab an der rechten Seite der hinteren Larynxwand eine Ulceration, die einerseits sich auf den hinteren Teil des Taschenbandes erstreckte, anderseits fissurartig in der Furche, die die Seitenwand des Larynx mit der Hinterwand bildete, sich bis zur Incisura interarytaenoidea hinzog; andere Erscheinungen von Syphilis nicht vorhanden, in den Lungen keine nachweisbaren Veränderungen. Das Gutachten lautete, dass aus dem Aussehen der Ulceration kein Urteil über die Natur derselben sich bilden lasse; da aber der Kranke eine antisyphilitische Kur ohne Erfolg gebraucht habe, so sei, zumal mit Rücksicht auf den quälenden, trockenen Husten und auf die in letzter Zeit eingetretene Abmagerung des Kranken der Verdacht der Tuberkulose gerechtfertigt. — Trotz einer demgemäss eingeleiteten Behandlung wurde der Zustand nicht gehoben, bis einige Zeit nachher eine neue, energische Schmierkur

das Leiden zum Verschwinden brachte. Gewöhnlich ist die Entwicklungsweise der tuberkulösen und syphilitischen Geschwüre immer verschieden; das syphilitische entwickelt sich entweder aus dem Infiltrat oder dem Gumma, und zwar in sehr kurzer Zeit; man findet das Geschwür inmitten einer Erhebung, die durch die Knotenform und den mehr entzündlichen Charakter und die starke Rötung von dem tuberkulösen sich unterscheidet, natürlich nur dann, wenn man solche Fälle früh genug zur Beobachtung bekommt. Die Unterscheidung gegen das Carcinom ist manchmal sehr schwierig; die Probeexcision entscheidet hier am ehesten und sichersten, harte Drüsenschwellungen kommen bei beiden Erkrankungen vor. Bei unserem Patienten (Fall II) ergab die Probeexcision ausser diffusem Granulationsgewebe mit zahlreichen Gefässsprossen nichts charakteristisches; es hat sich bei ihm um eine Lues gehandelt, wie der anfängliche Erfolg der Quecksilberkur und Jodbehandlung zur Genüge bestätigte. Als nach fünf Wochen ungefähr der Patient zum zweiten Male ins Krankenhaus kam, erwies sich jegliche Therapie als machtlos. Die Geschwüre vergrösserten sich exzentrisch und in die Tiefe; der vordere Gaumenbogen schmolz allmählich ein, auch auf den Zungengrund griffen sie mehr und mehr über, ohne dass man wahrnehmen konnte, dass dem eitrigen Zerfall jeweils gummöse Infiltration der betreffenden Partien vorangeschritten wäre. Dies lässt sich daraus erklären, dass die Geschwüre, wie oben gesagt, stark in die Tiefe gedrungen waren, Perichondritis der Larynxknorpel und sogar Periostitis des Os hyoideum erzeugt hatten, so dass dasselbe bei der Sektion am Grunde der Nekrose-

massen seines Periostes entblösst, frei daliegend vorgefunden wurde.

Hier möchte ich einige mehr oder weniger analoge Fälle aus der Literatur anfügen. So war zum Beispiel, um die perichondritischen Zerstörungen zu illustrieren, an einem zur Sektion gelangten, von Türck beobachteten Falle ein ausgebreiteter Substanzverlust vorhanden, welcher von der Basis der Giessbeckenknorpel aus über die hintere Kehlkopfwand bis etwa zwei Querfinger unter den unteren Rand der Ringknorpelplatte sich erstreckte. In dieser Ausdehnung war das blossgelegte submuköse Gewebe stellenweise nekrotisch, die Schleimhauträndер gewulstet, buchtig, die ganze Innenfläche des Ringknorpels, mit Ausnahme des vordersten Stückes des rechten Bogens, vom Perichondrium entblösst, rauh, in ihren innersten Schichten missfarbig. In gleichem Umfange war auch der obere Rand entblösst. Am äusseren Umfang des Ringknorpels haftete das Perichondrium fest, mit Ausnahme des vordersten Abschnittes der linken Hälfte des Bogens. Der Schleimhautüberzug des grösseren Teiles der Innenfläche, der Basis und des Processus vocalis des linken Giessbeckenknorpels und ein geringerer Teil des rechten, durch das grosse Geschwür an der hinteren Wand zerstört, das Perichondrium jedoch erhalten. Die hinteren Enden der neun Trachealknorpel teilweise des Perichondriums verlustig und blossgelegt. Die Schleimhaut der Trachea war bis in die Bronchen zweiter Ordnung dunkelrot, dicht von sehnigen Streifen durchzogen, welche sich namentlich an zwei der Mitte der hinteren Trachealwand angehörigen und gegen den unteren Geschwürsrand hinziehenden Stellen zu strahligen Narben vereinigten.

Unmittelbar ober der Teilungsstelle und an ihrer vorderen Wand bestanden linsengrosse, schlaffrandige Substanzverluste, an deren Basis die nackten, verschmächtigten und teilweise resorbierten Knorpelspangen zum Vorschein kamen.

Einen Fall von hochgradiger Stenose des Larynx und Pharynx infolge syphilitischer Geschwüre gibt J. Neumann (Syphilis, H. Nothnagels Handbücher, Bd. XXIII, Fig. 41) an. Der weiche Gaumen ist durch Narbenbildungen verunstaltet, die Uvula nicht mehr vorhanden, der Racheneingang stark verengt. Der freie Teil der Epiglottis ist vollständig zerstört und ihre Basis durch Narbenzüge fast um einen rechten Winkel gedreht. — Rechterseits ist der Sinus piriformis, Plica nervi laryngei, Plica ary-epiglottica und pharyngo-epiglottica verstrichen. Die Taschenbänder sind verdickt, narbig verzogen und vorn miteinander verwachsen, so dass nur etwa ein Drittel der ganzen Rima durchgängig ist. Der rechte Giessbeckenknorpel scheint durch perichondritische Prozesse ausgefallen zu sein, so dass das rechte Taschenband halbkreisförmig nach der rechten Seitenwand hin verzogen erscheint. Durch die starken, aus den linken Gaumenbögen und der Epiglottis entstandenen Narben ist der Vorderansatz der Taschenbänder nach oben und links gerückt.

In Fig. 40 zeigt derselbe Autor eine Stenose des Kehlkopfes ohne erhebliche Larynxdestruktion mit ausgebreiteten Narbenbildungen, namentlich an der Epiglottis, die verdickt und zusammengeschrumpft erscheint, an den Plicae ary-epiglotticae, die, mit der Umgebung verwachsen, stark gewulstet sind und eine ringförmige Striktur des Larynxeinganges bilden,

dann an den wahren und falschen Stimmbändern, von denen die rechten fast ganz usuriert sind, das linke, verdickte und vergrösserte Taschenband vikariierend in die Usur eintritt. Es war eine Tracheotomie nötig. Ausserdem weist der Fall kleine, polypöse Wucherungen am Larynx, der Trachea, dem Rachen und Zungengrunde auf.

Bei der Beschreibung der Syphilis des Oesophagus erwähnt der gleiche Autor einen 35jährigen Kranken, der durch fast zwei Jahre mit maligner Syphilis sich auf seiner Klinik befand. Nach drei Jahren kam er wieder und zeigte ausser allen möglichen anderen Organerkrankungen zerfallene Gummata der Haut, der Unterlippe, der Nase und der tieferen Rachengebilde, welche nach Sublimatbädern und Zittmannschem Dekokt abheilten. Doch traten während der Behandlung der gleichzeitig vorhandenen tuberkulösen Infiltration beider Lungenspitzen und starker Albuminurie Erscheinungen seitens des Larynx auf, die sich in kurzer Zeit zur Tracheostenose steigerten und fast die Tracheotomie nötig machten. Es bestanden schwere Zerstörungen im Kehlkopfe, starre Infiltration der ary-epiglottischen Falten und der Aryknorpel, Ulceration der hinteren Larynxwand und an den Stimmbändern, infolge deren der Kranke vollständig aphonisch wurde und auch blieb, nachdem der Prozess durch spezifische Therapie abgeheilt war. Es traten Schlingbeschwerden auf, die sich so weit steigerten, dass der Kranke nur mit grösster Mühe Flüssigkeiten schlucken konnte; dies beruhte zum grössten Teile darauf, dass der ganze Pharynx bis zur Einmündung in den Oesophagus von Narben und blutenden Granulationsflächen durchsetzt und der Oesophaguseingang ganz nach links verzogen war.

G. Lewin (Kritische Beiträge zur Therapie und Pathologie der Larynxsyphilis) gibt ebenfalls einige schwere Fälle von syphilitischen Pharynx- und Kehlkopferkrankungen an, so den von der 27 Jahre alten Auguste D., bei der ausser luetischen Veränderungen an anderen Körperteilen die rechte Tonsille exulceriert, das Velum in seiner ganzen Ausdehnung infiltriert und in Form eines länglichen Spaltes, welcher sich bis zum harten Gaumen hin erstreckte, perforiert war. Auf der hinteren Pharynxwand sassen zwei aus zerfallenen Gummata hervorgegangene Geschwüre. Die Larynxuntersuchung ergab eine Schwellung der Epiglottis von sehr harter Konsistenz, Schwellung der Ligamenta ary-epiglottica und der Stimmbänder. — Die forzierte Injektionskur von Sublimat machte eine Tracheotomie unnötig und brachte die dyspnoetischen Anfälle zum Verschwinden.

Ein Fall, bei dem fünf Jahre nach der Ansteckung Larynx und Pharynx befallen wurde und zu starker Dyspnoe und Aphonie führte, war die 32 Jahre alte Frau L. T. Die Untersuchung zeigte einen grossen Defekt des Velums und eine Ulceration, die sich vom linken Arcus palato-pharyngeus nach dem Ligamentum glosso-epiglotticum derselben Seite hinzog. Vom rechten Ligamentum ary-epiglotticum erstreckte sich ebenfalls ein Geschwür nach der geschwellten Epiglottis, deren Petiolus ulceriert war. Am rechten Taschenbande befand sich ein längliches Geschwür. Der linke Giessbeckenknorpel war mit graurötlichen Granulationen bedeckt, welche nach der Glottis zu an Grösse zunahmen — Aphonie und Dyspnoe verschwanden bei der Injektionskur.

* * *

Zum Schlusse entledige ich mich gern der angenehmen Pflicht, Herrn Privatdozenten Dr. Oberndorfer für Ueberweisung des Themas, Ueberlassung der Fälle und für die liebenswürdige Unterstützung beim Abfassen dieser Arbeit zu danken. Desgleichen sei auch Herrn Dr. Luxenburger und Herrn Prof. Dr. Neumayer für die Unterstützung beim Zusammenstellen der Anamnese des II. Falles an dieser Stelle mein Dank ausgesprochen.

Lebenslauf.

Bin als Sohn des Landwirts Karl Ganowicz und seiner Gattin Cäcilie, geb. Kaczmarkiewicz am 19. Juli 1881 in Gostyn, Prov. Posen, geboren. Ostern 1895 wurde ich in das Gymnasium zu Lissa i. P. aufgenommen, das ich Pfingsten 1897 verliess, um mit meinem Vater nach Posen überzusiedeln und hier in das Marien-Gymnasium einzutreten, das ich Ostern 1902 mit dem Zeugnis der Reife verliess. Hierauf bezog ich, um mich dem Studium der Medizin zu widmen, die Universität Breslau, wo ich bis Ostern 1903 verblieb, um mich dann nach Leipzig zu begeben. Hier bestand ich die ärztliche Vorprüfung im November 1904 und verliess die Universität Ostern 1906, um mich nach München zu begeben, wo ich an der Ludwig-Maximilians-Universität das medizinische Staats-Examen am 26. Juli 1907 beendigte. Am 1. Oktober 1907 trat ich in das Krankenhaus München r. d. Isar als Medizinalpraktikant ein, wo ich bis zum 18. Dezember auf der chirurgischen Abteilung, vom 18. Dezember 1907 bis zum 4. Mai 1908 auf der inneren Abteilung beschäftigt war. Vom 4. Mai bis zum 1. Oktober 1908 war ich in der kgl. Heil- und Pflegeanstalt Eglfing bei München als Praktikant tätig. Seit 1. Oktober 1908 studiere ich in München Philosophie.

CZESLAUS GANOWICZ.